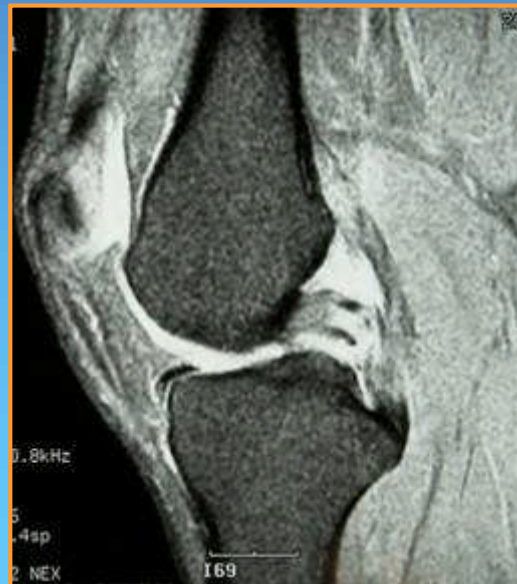


# LA LESION AISLADA DEL LIGAMENTO CRUZADO POSTERIOR





# El LCP

- ♦ 97 % lesiones asociadas
- ♦ 3% lesiones aisladas
- ♦ La mayoría por accidente de tránsito y accidentes industriales.
- ♦ La minoría por accidentes deportivos

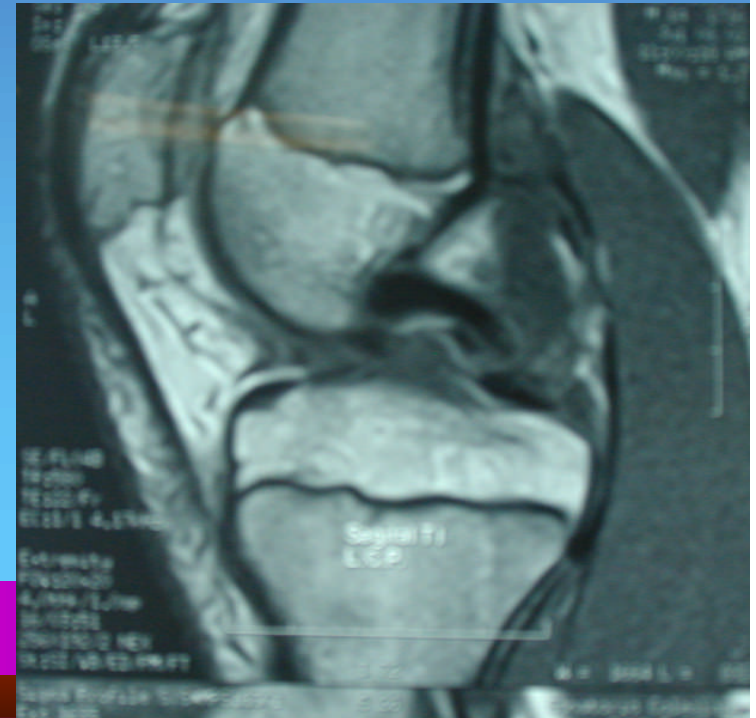
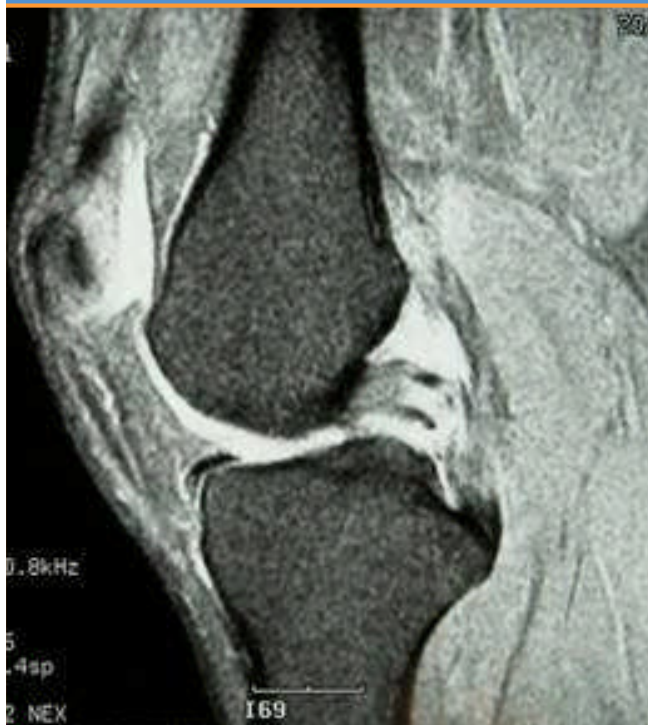
# Clínica en pacientes agudos

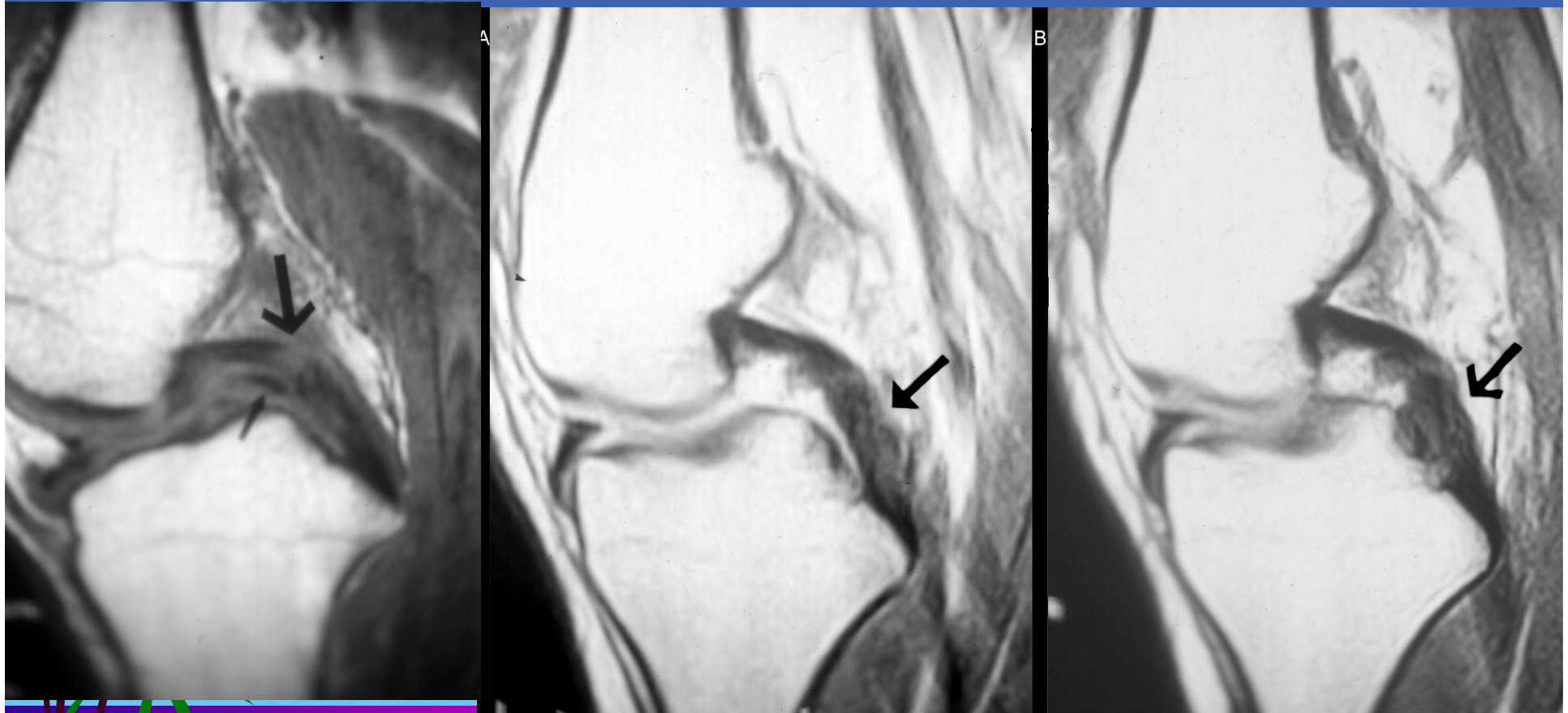
- ◆ Dolor leve.
- ◆ Leve inflamación de la rodilla (sin hemartrosis).
- ◆ Equimosis en hueco poplíteo.
- ◆ Inflamación de la zona gemelar.
- ◆ Sensación de rodilla floja.



- ♦ La ruptura aislada del LCP tiene un efecto escaso sobre la laxitud rotatoria o la angulación en varo o valgo de la rodilla.
- ♦ Por eso es tan fácil que pase inadvertida.

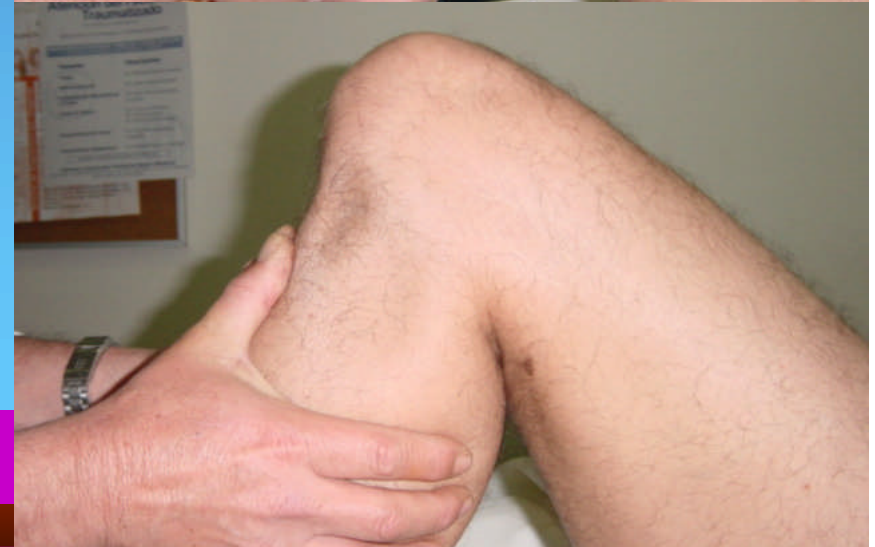
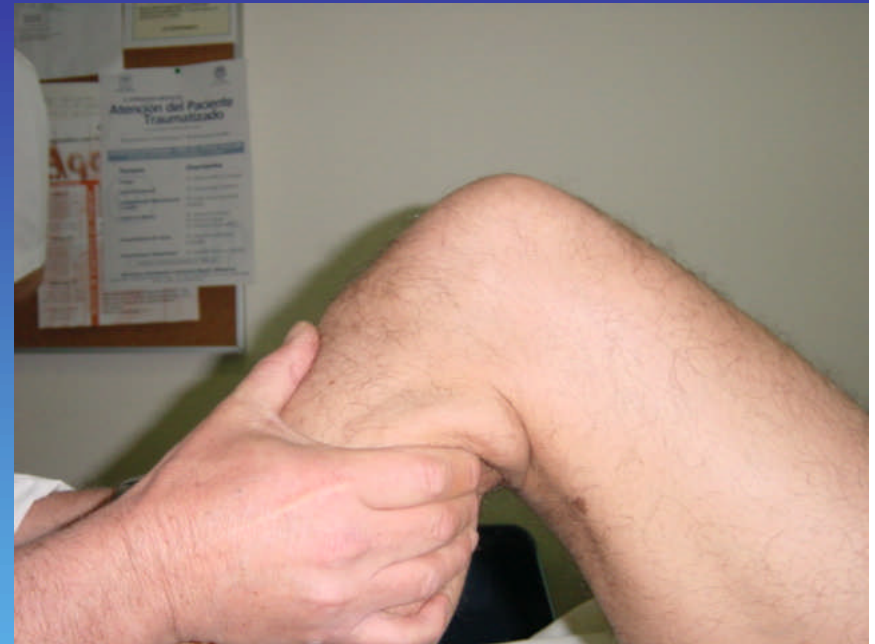

# Quien no lo piensa, no lo diagnostica



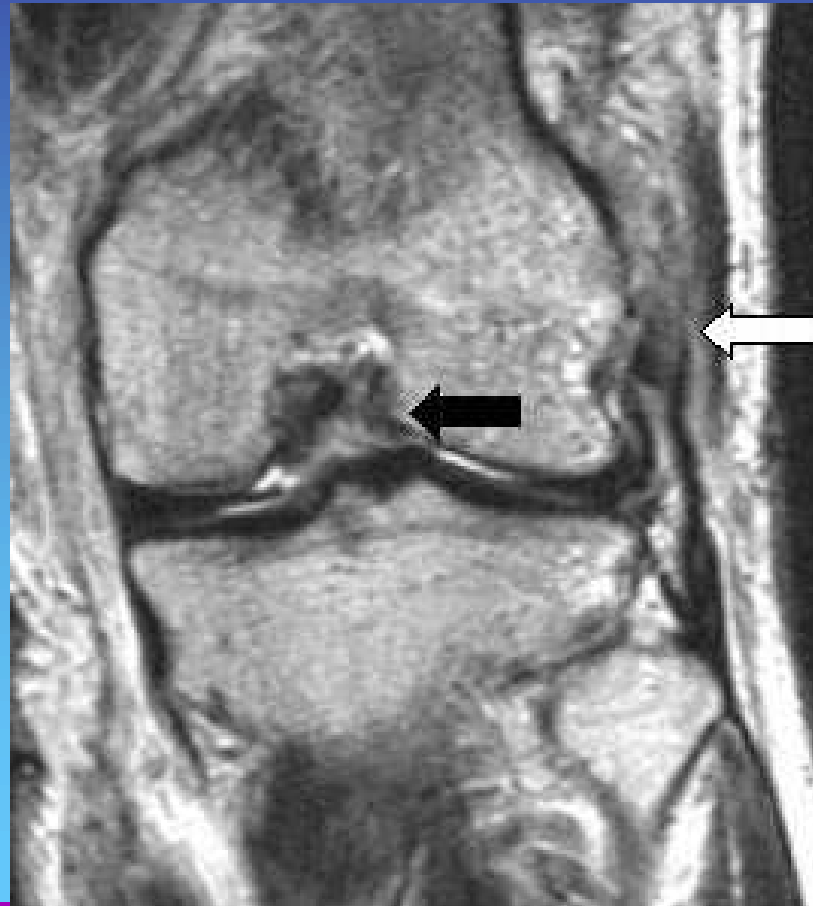


- ♦ La ruptura combinada del LCP y complejo pósterexterno tiene un notable aumento de la angulación en varo como de la rotación tibial externa a 30 y 90 grados de flexión.


- ♦ Por eso es muy difícil que pase inadvertida.



# LCA + LCL




- ♦ Un estudio utilizando una película sensible a la presión demostró que con el LCP roto se presiona fundamentalmente la fémororotuliana medial y la fémororotuliana.




# Lesiones aisladas. Clasificación

- ♦ Ruptura intersticial del LCP.
- ♦ Ruptura completa aislada del LCP.
- ♦ Rupturas con avulsión ósea del LCP.



# Ruptura intersticial del LCP

- ♦ Es una deformación plástica del LCP con la vaina sinovial intacta. Evolutivamente cicatriza y se contrae reduciendo un cajón posterior de +2 a +1, incluso menos, después de 4 a 6 meses.




# Tratamiento de la lesión aislada del LCP asintomática

- ♦ Desarrollar la cupla antepulsora gemelo cuádriceps, utilizar taloneras e ir controlando la evolución con la clínica y el centellograma óseo.

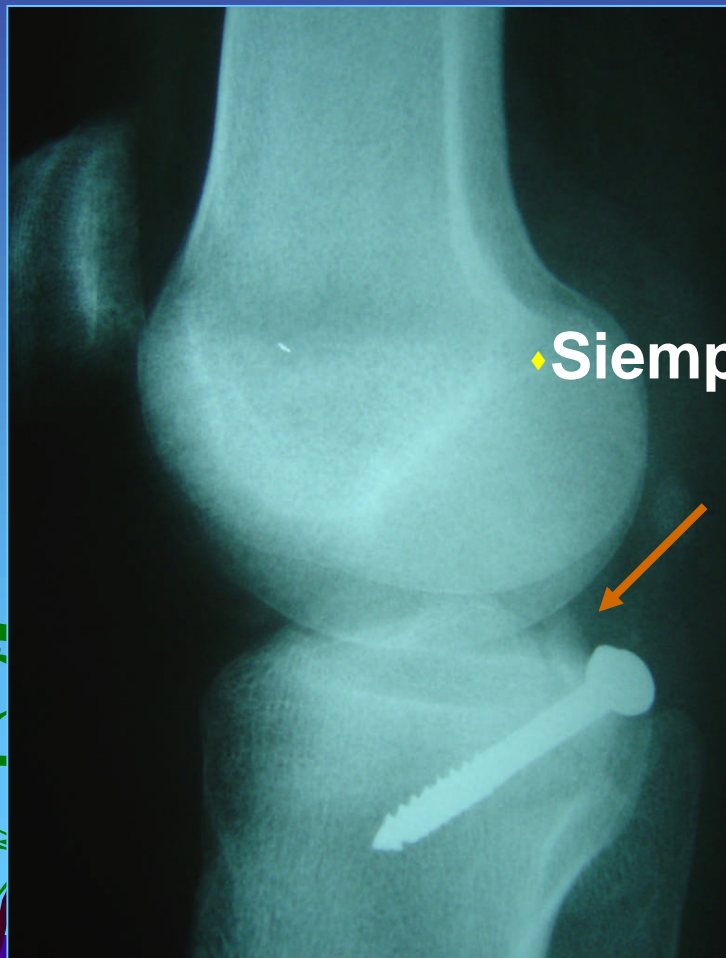


# Centellograma óseo

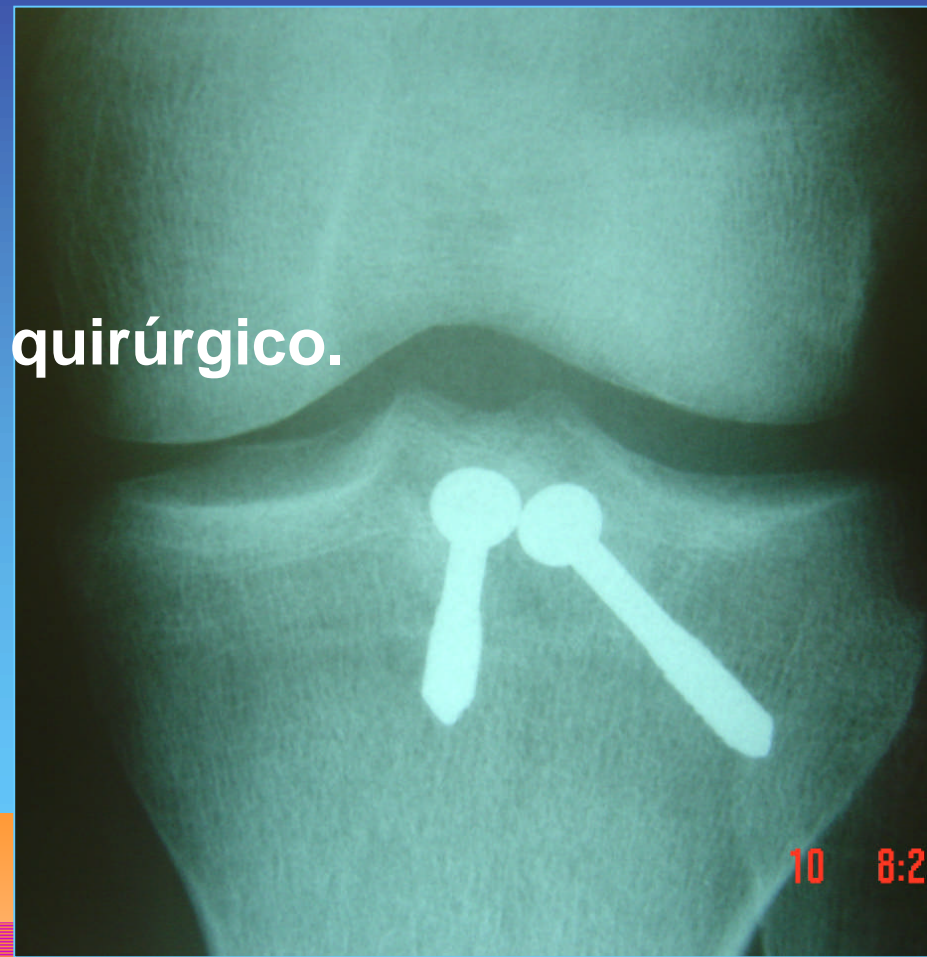
- ♦ Su positividad anuncia el comienzo del deterioro óseo.



# Tratamiento de la avulsión ósea

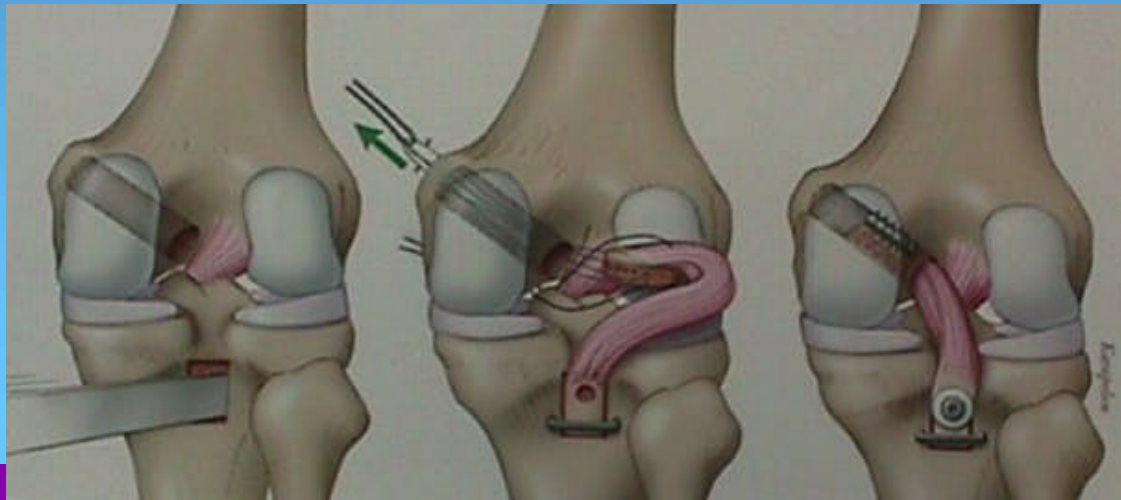


• Siempre quirúrgico.



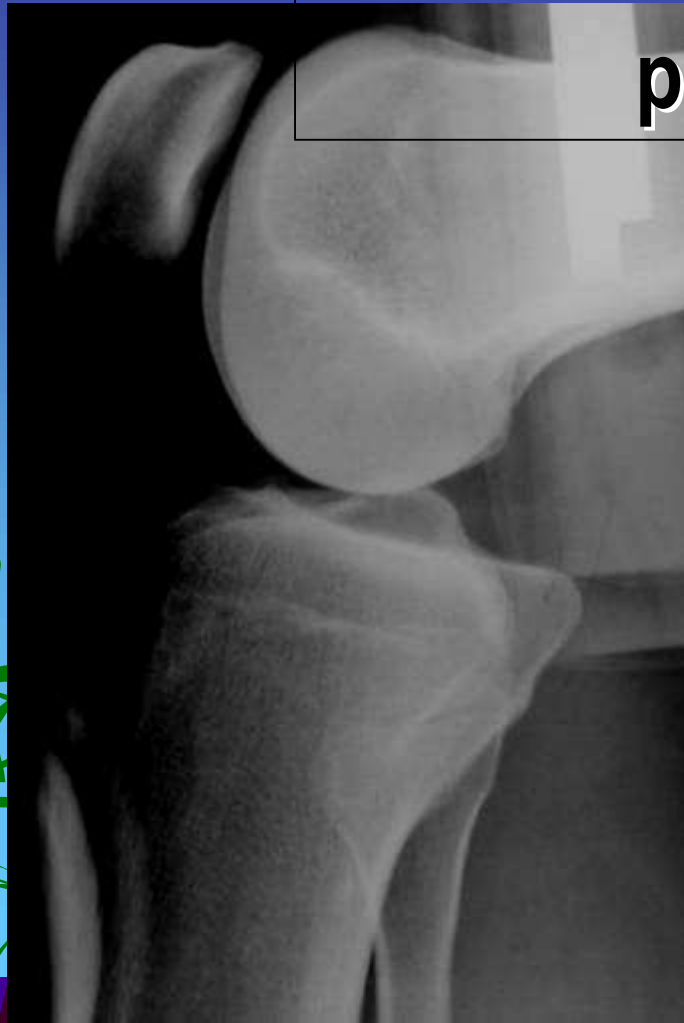# Tratamiento de la insuficiencia pura del LCP sintomática

- ♦ Menores de 40 años: Reconstrucción.
- ♦ De 40 a 60 años: Reconstrucción, Reconstrucción + Osteotomía; Osteotomía.
- ♦ Mayor de 60 años con deterioro : RTR

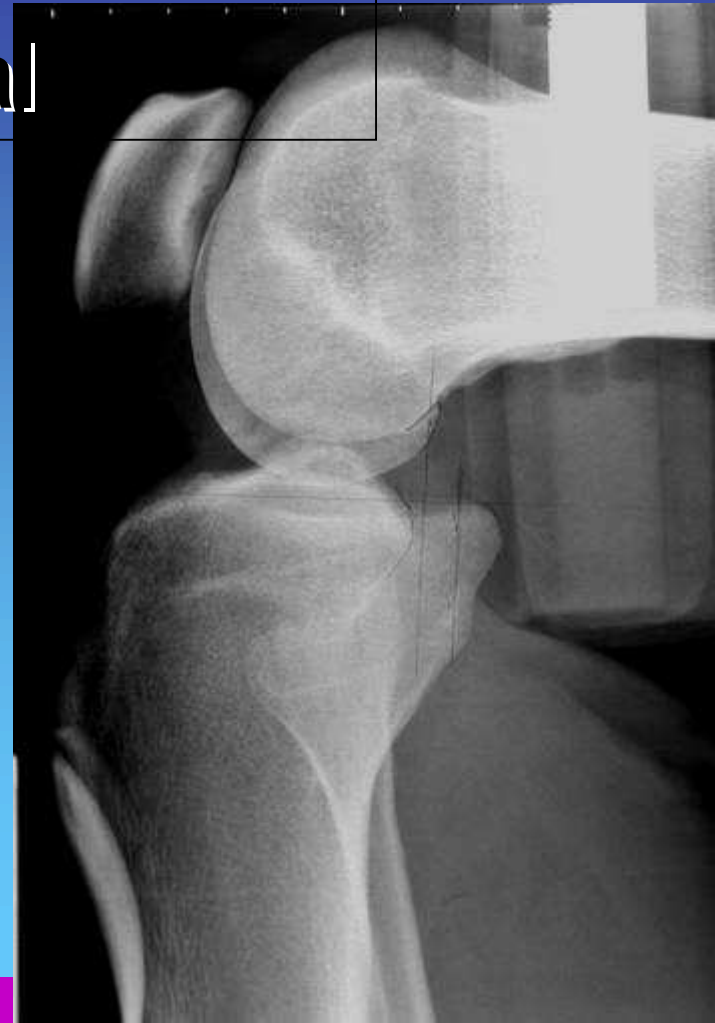

# Tratamiento agudo

23 años, arquero fútbol profesional

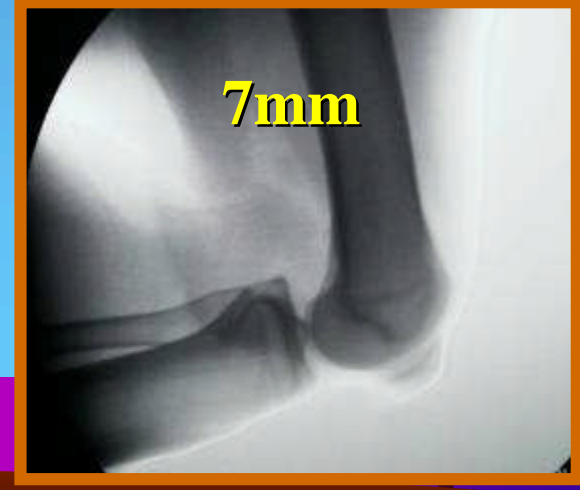
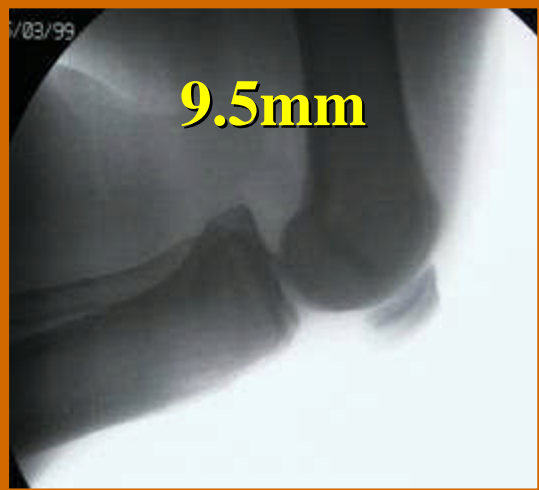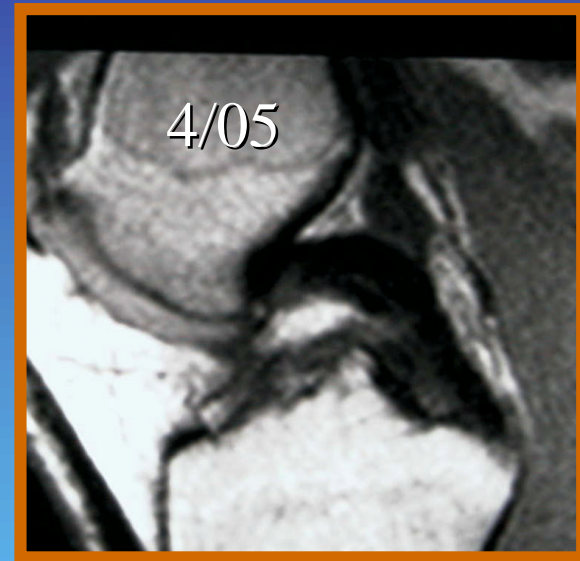
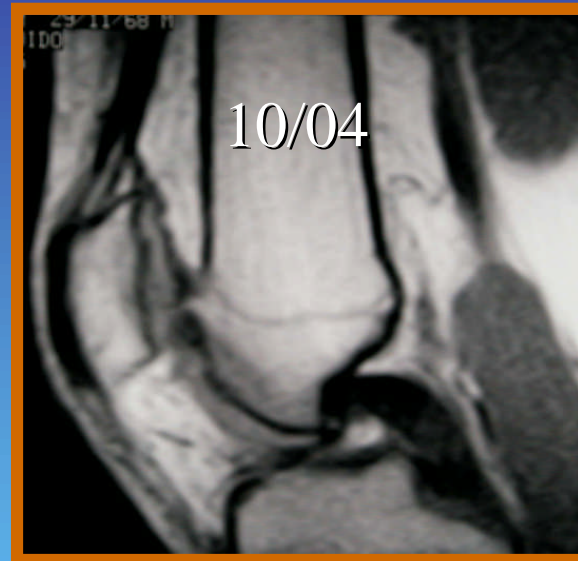
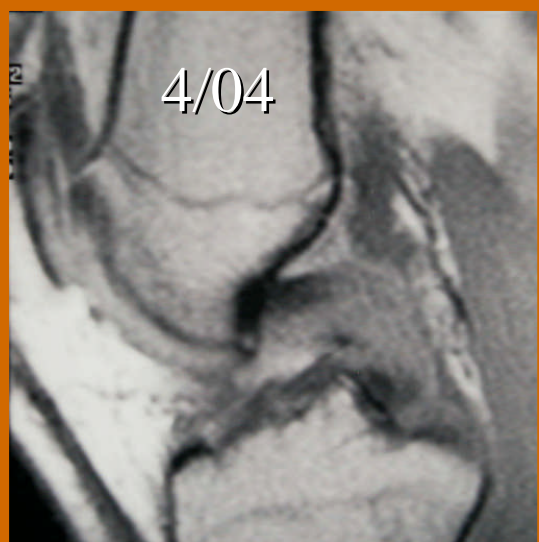


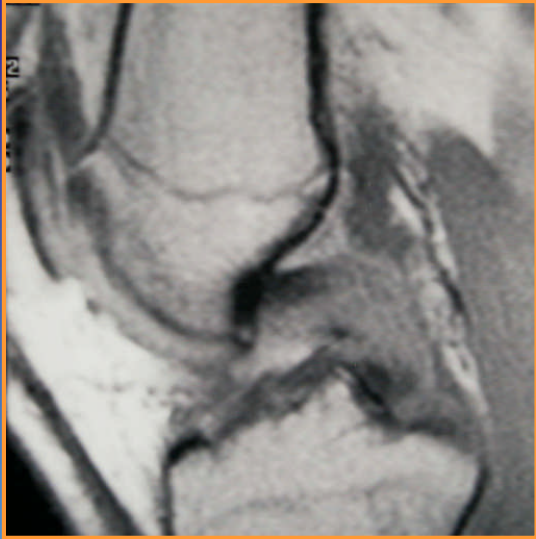
agudo: 12 mm



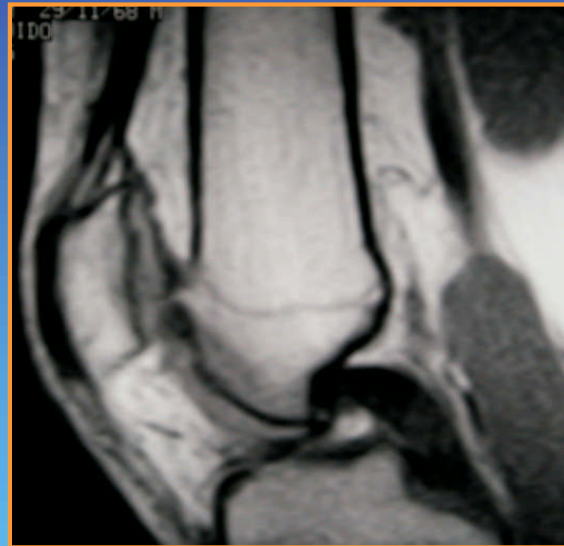
6 meses: 8 mm

# V.G. 27 años, lesión deportiva

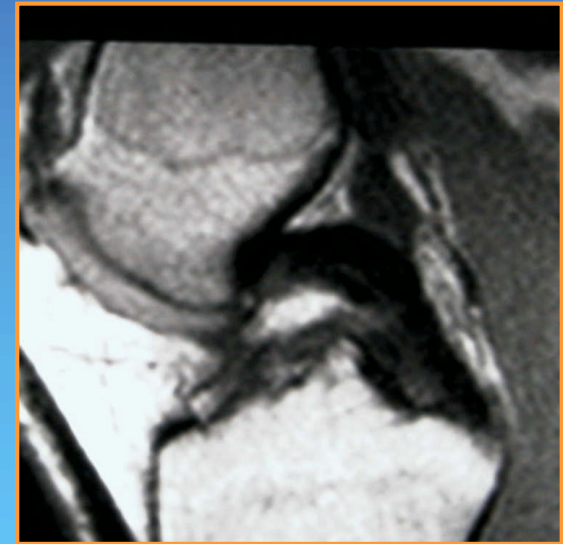





**agudo**



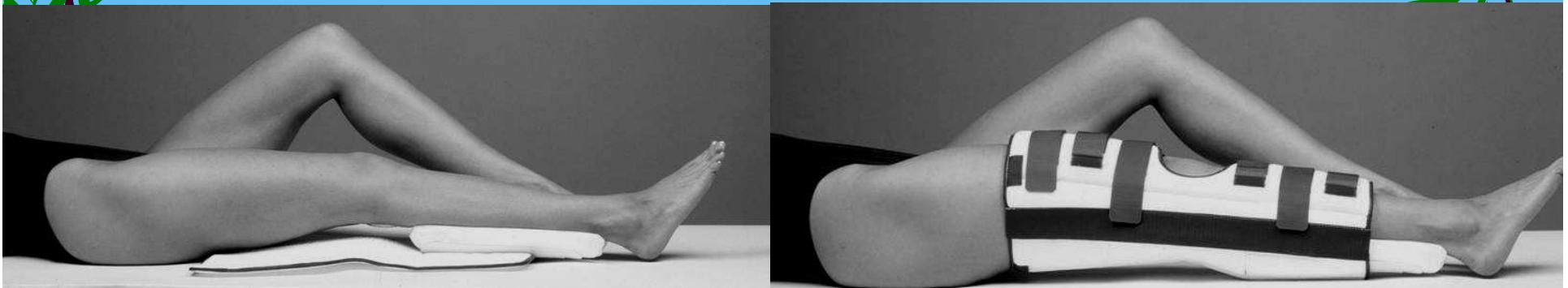
**6 meses**



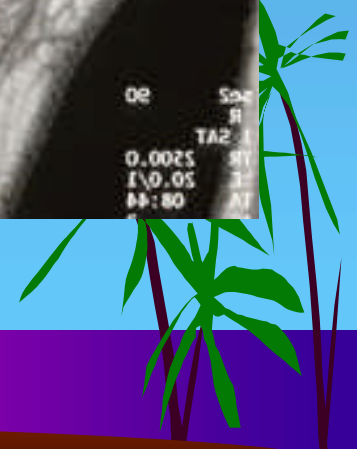
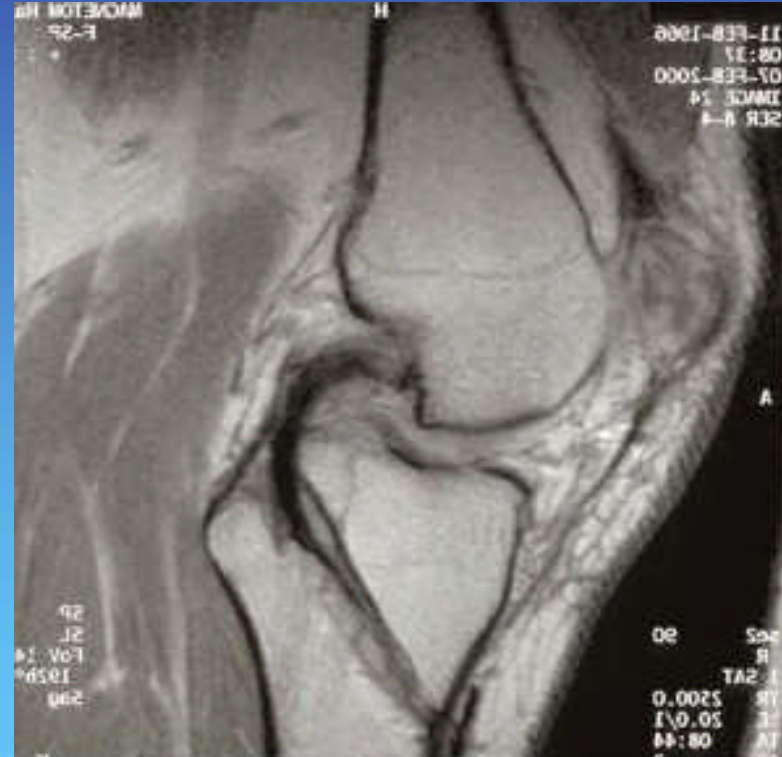

**1 año**



- ♦ Los pacientes con insuficiencia del LCP a menudo tienen una subluxación posterior de tibia fija. Sería recomendable en ellos usar férulas nocturnas, e incluso diurnas antes de plantear la reconstrucción del LCP.





- ♦ La cirugía del LCP no tiene los mismos resultados postquirúrgicos que el LCA.



**Démosle una chance al LCP**

**NO NOS APUREMOS  
A OPERAR**



GRACIAS

