

IMÁGENES EN LA PUBALGIA

Pubalgia

- Dolor inguinal de comienzo insidioso
- Atletas profesionales

Pubalgia

- | | |
|---|---|
| <ul style="list-style-type: none"> • <u>Jóvenes atletas</u> <ul style="list-style-type: none"> – Fútbol – Rugby – Tenis – Corredores – Poco frecuente en mujeres | <ul style="list-style-type: none"> • <u>Mecanismo</u> <ul style="list-style-type: none"> – Hiperextensión abdominal – Hiperabducción de los muslos – Sínfisis pubiana punto de pivot |
|---|---|

La pubalgia representa el 2-5 % de la injurias deportivas, es mucho menos frecuente que la lesión de los miembros pero pueden requerir mucho tiempo de rehabilitación, es por esto que es crítico un diagnóstico seguro y un tratamiento bien organizado

¿Cómo abordar a la pubalgia?

Métodos de diagnóstico

- R X
- Ultrasonido
- TAC
- Medicina Nuclear
- RMI

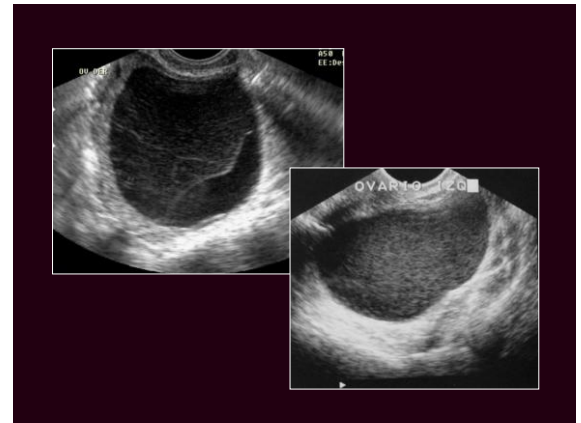
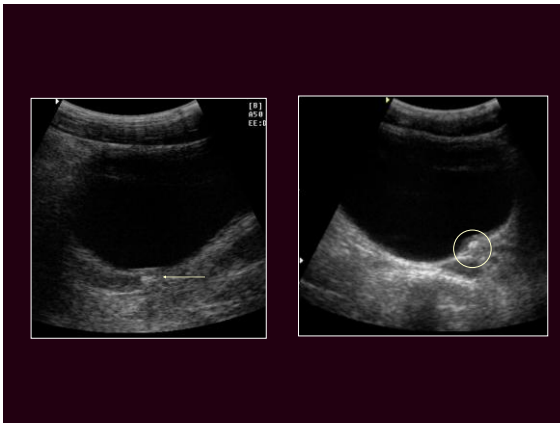
“La pubalgia es un desafío clínico debido a al gran variedad de factores que son potencialmente responsables”

Entidad multifactorial

- Abdominal
- Muscular
- Cadera y pelvis
- Pubis
- Neuropatía por compresión
- Hernia

Entidad multifactorial

- Abdominal
- Muscular
- Cadera y pelvis
- Pubis
- Neuropatía por compresión
- Hernia



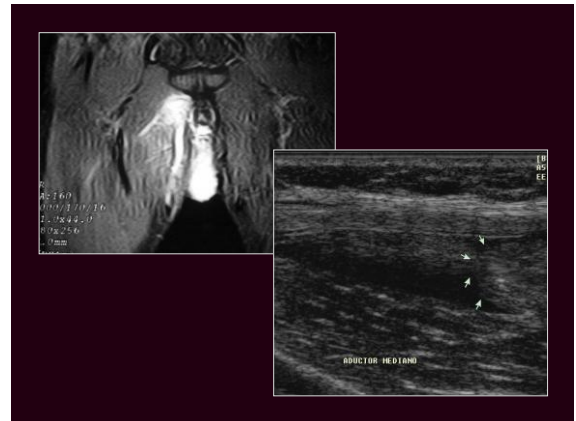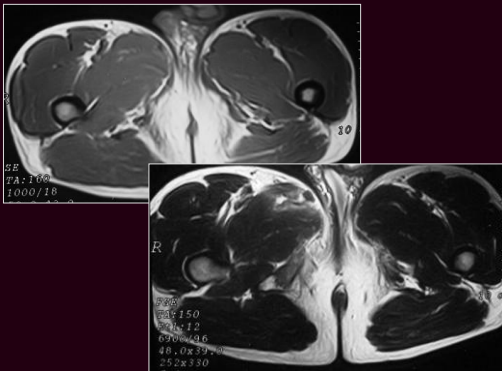
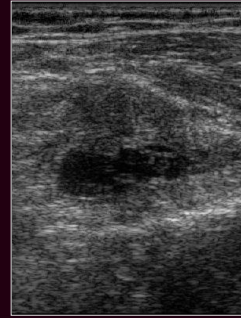
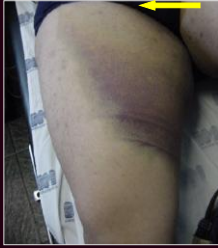
Entidad multifactorial

- Abdominal
- Muscular
- Cadera y pelvis
- Pubis
- Neuropatía por compresión
- Hernia

Estiramiento muscular

- Lesiones mas frecuentes
 - Fibras rápidas
 - Contracciones excéntricas potentes
 - Músculos biarticulares
 - Unión musculotendinosa

Aductores



Fibrosis

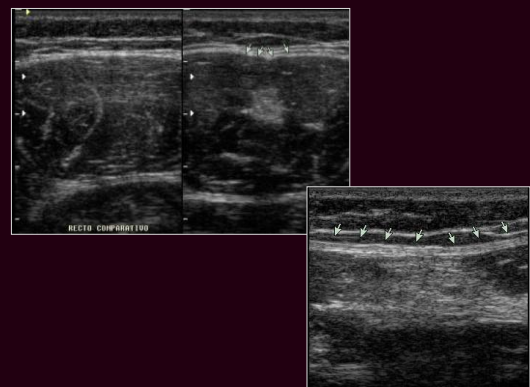retracción aponeurótica

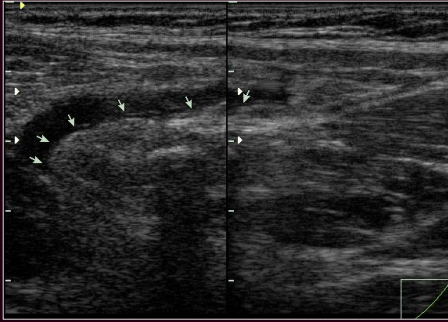
• Ecografía

- Imagen focal ecogénica
- Nodular
- Lineal
- Tej ecogénico difuso
- Con o sin sombra

• R.M.I.

- Imagen hipointensa
- Nodular
- Lineal





Entidad multifactorial

- Abdominal
- Muscular
- Cadera y pelvis
- Pubis
- Neuropatía por compresión
- Hernia

Cadera y pelvis

- Fractura por stress
- Fracturas por avulsión
- Snapping hip Syndrome
- Bursitis

FX PATOLOGICA

FX DE STRESS

FX PATOLOGICA
(TUMORAL)

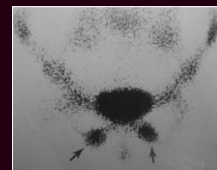
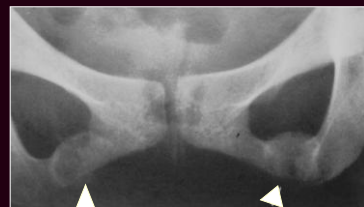FX POR
INSUFICIENCIA

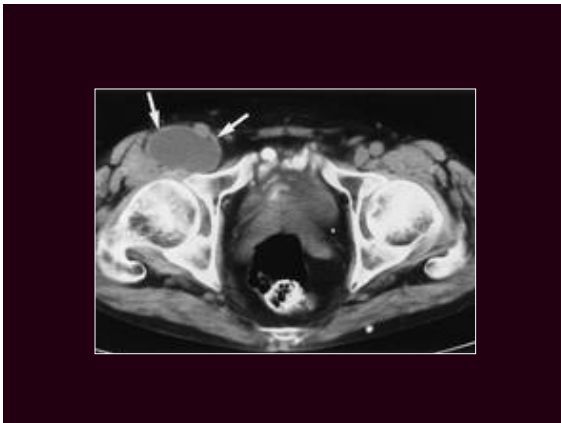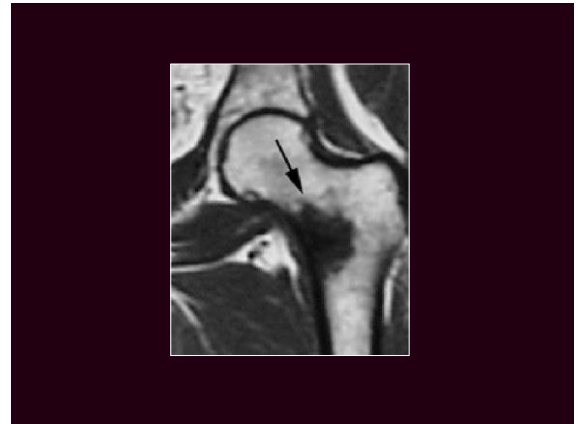
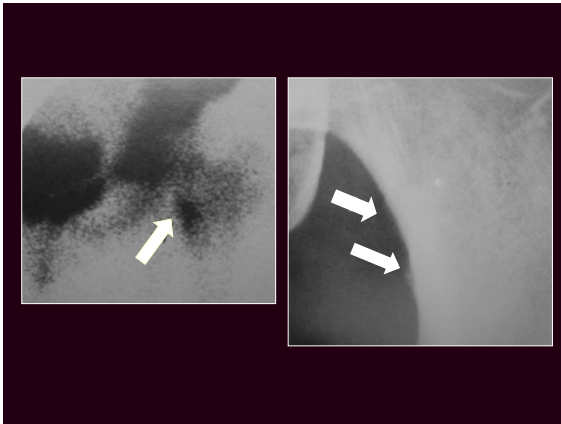
FX POR FATIGA

HUESO
STRESS

Fractura por stress

- Cuello femoral
- Ramas isquiopubianas(mujeres)
- Corredores
- Centello (+)
- RX (+) 10-15 días
- RMI





Entidad multifactorial

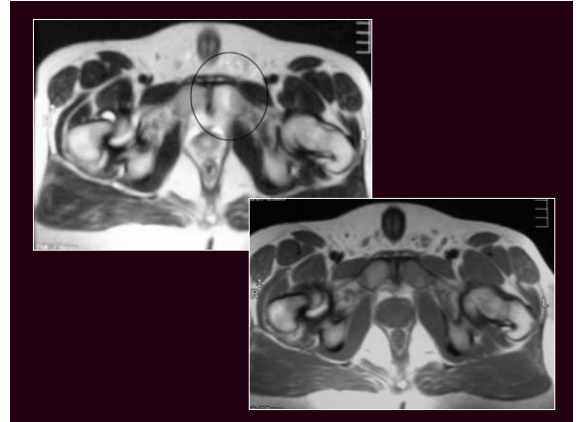
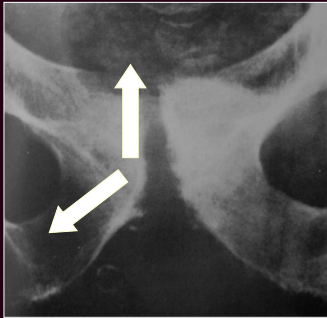
- Abdominal
- Muscular
- Cadera y pelvis
- Pubis
- Neuropatía por compresión
- Hernia

Osteítis del pubis

- Stress crónico
- Fútbol
- Corredores
- Parto o cirugía pelviana
- Sin factor desencadenante

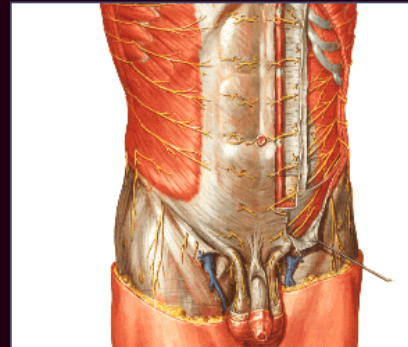
Osteítis del pubis

- RX
 - Erosiones óseas
 - Eburnización
 - Irregularidad ósea subcondral
 - Bilateral
- Diagnostico diferencial
 - Espondilitis anquilosante
 - Psoriasis
 - fx



Entidad multifactorial

- Abdominal
- Muscular
- Cadera y pelvis
- Pubis
- Neuropatía por compresión
- Hernia



Entidad multifactorial

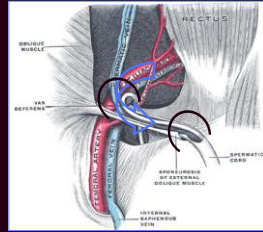
- Abdominal
- Muscular
- Cadera y pelvis
- Pubis
- Neuropatía por compresión
- Hernia inguinal

Hernia inguinal

- Indirecta
- Directa
- Mixta
- Deportiva

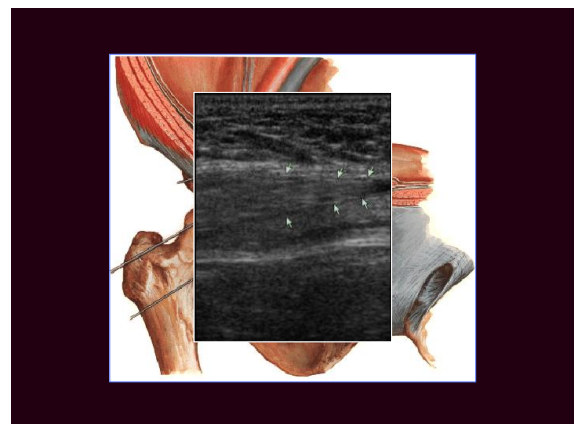
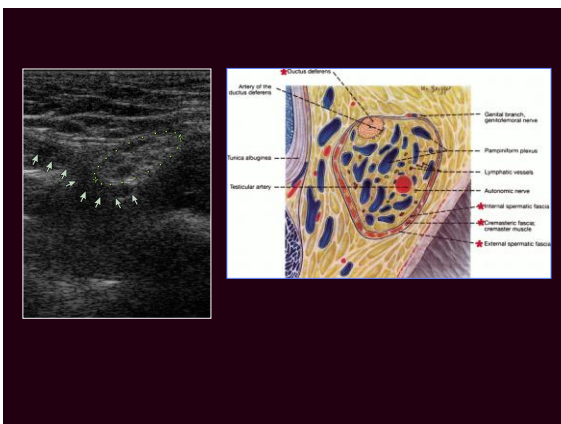
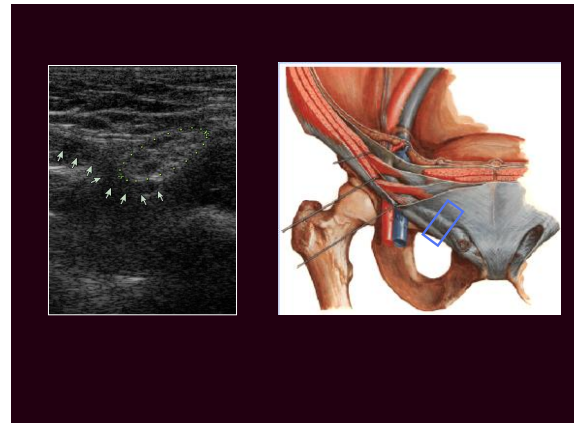
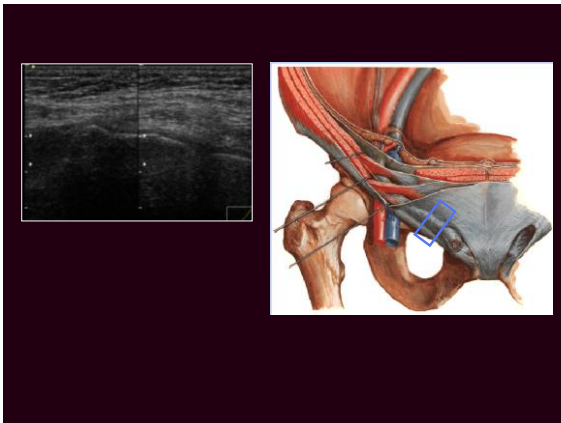
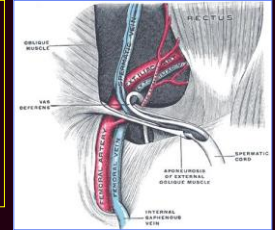
Hernia indirecta

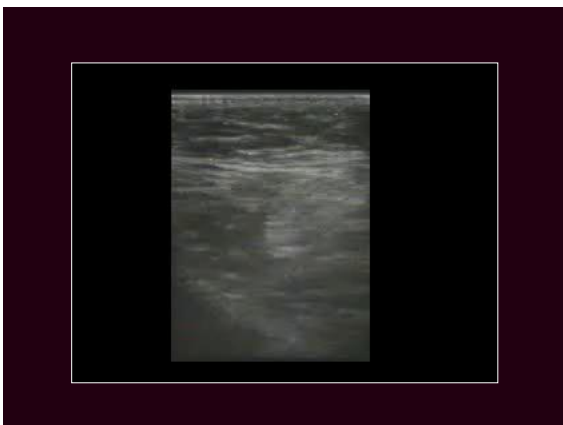
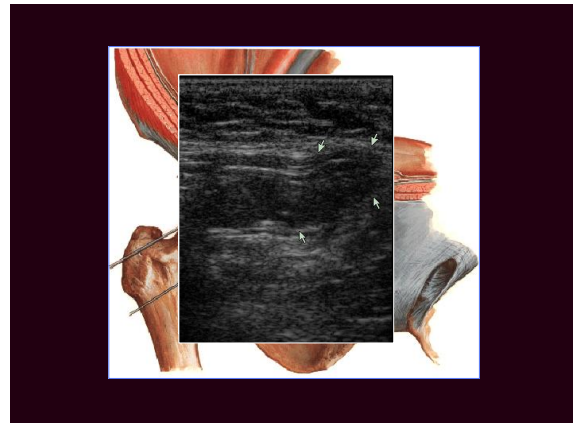
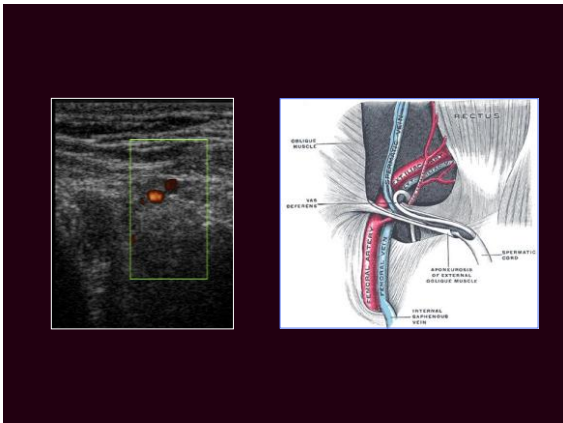


- Mas frecuente
- Según su extensión
 - Punta de hernia
 - Funicular
 - Inguinoescrotal o labial



Hernia directa

- Empujan al conducto desde atrás
- Cubiertas con F. Transversalis
- Saculares



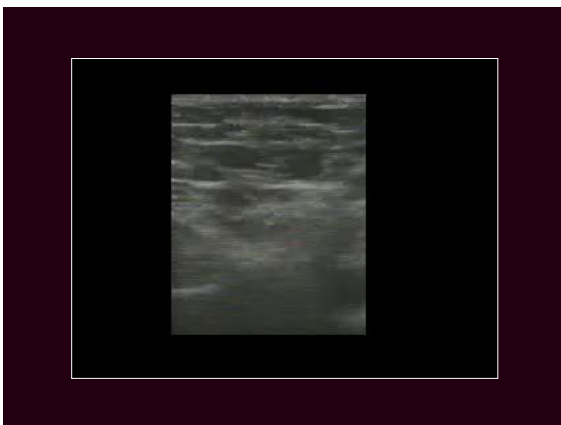
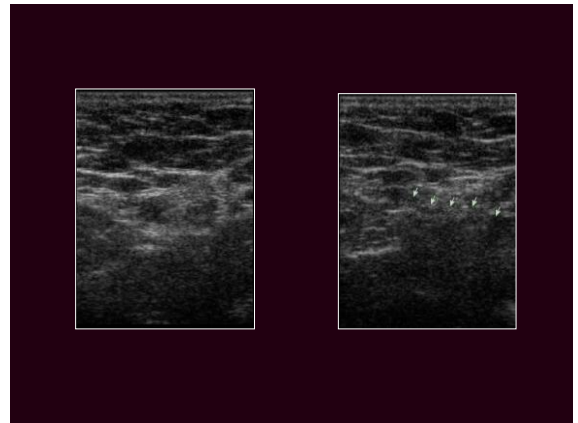
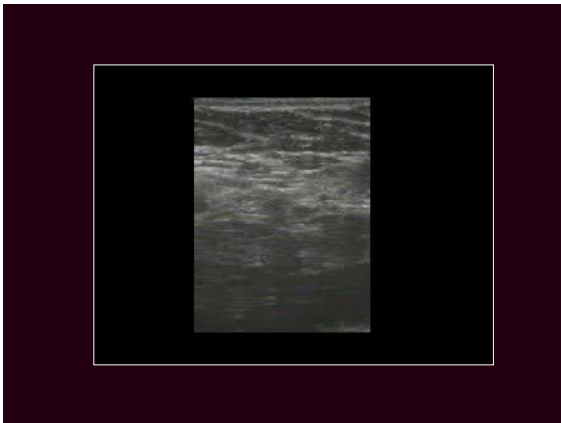
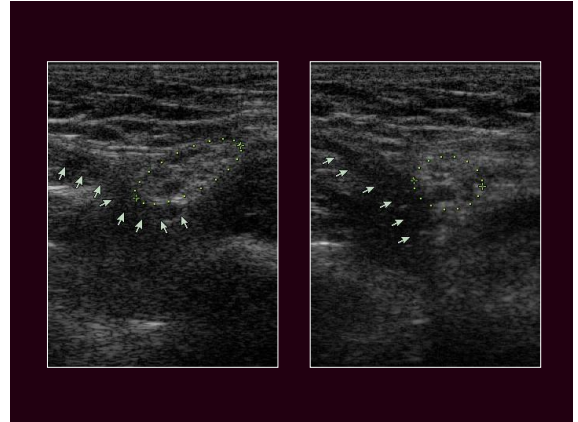


Hernia deportiva

- Deficiencia de f. Transversalis
 - Pared posterior del canal inguinal
- No hay hernia macroscópica
- Se manifiesta en Valsalva

Hernia deportiva

- Ultrasonido
 - Reposo
 - Pérdida de la suave concavidad anterior
 - Valsalva
 - Convexidad anterior
 - Incremento del diámetro C-C del C espermático
 - Desplazamiento anterior



Como Recomiendo Abordar A La Pubalgia Hoy?

A	E	D	B	U	U	E
D	C	U	D	M	B	R
E	T	C	O	B	I	N
R	O	T	M	A	S	I
A		O	I	R		A
		R	N			S
		E	A			
		S	L			

Ultrasonido

Como Recomendando Abordar A La Pubalgia Hoy?

E	D	B	E
C	U	D	R
T	C	O	N
O	T	M	I
	O	I	A
	R	N	S
	E	A	
	S	L	

Rx /TAC

M nuclear/MRI

Como Recomendando Abordar A La Pubalgia Hoy?

A	U	U
D		M B
E		B I
R		A S
A		R